

# **Рецидивизирующе эрозии роговицы – особенности возникновения и лечения**

**Докладчик: Чехова Т.А.**



**Новосибирский филиал ФГБУ «МНТК «Микрохирургия глаза»  
им. акад. С.Н. Федорова» Министерства здравоохранения России**

# Виды рецидивизирующих эрозий

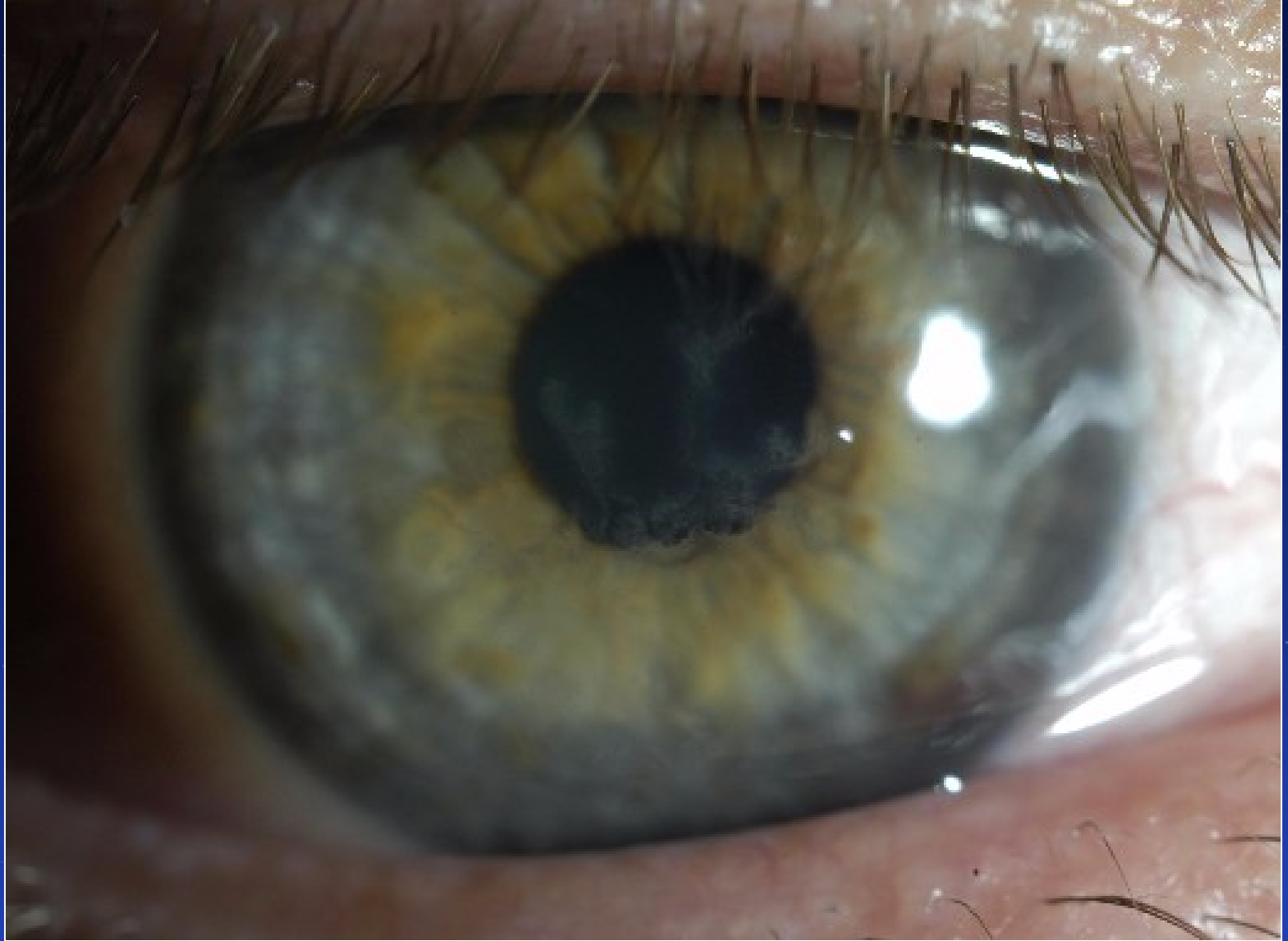
- Герпетические
- Травматические
- Постинфекционные
- Дистрофические



# Герпетическая эрозия



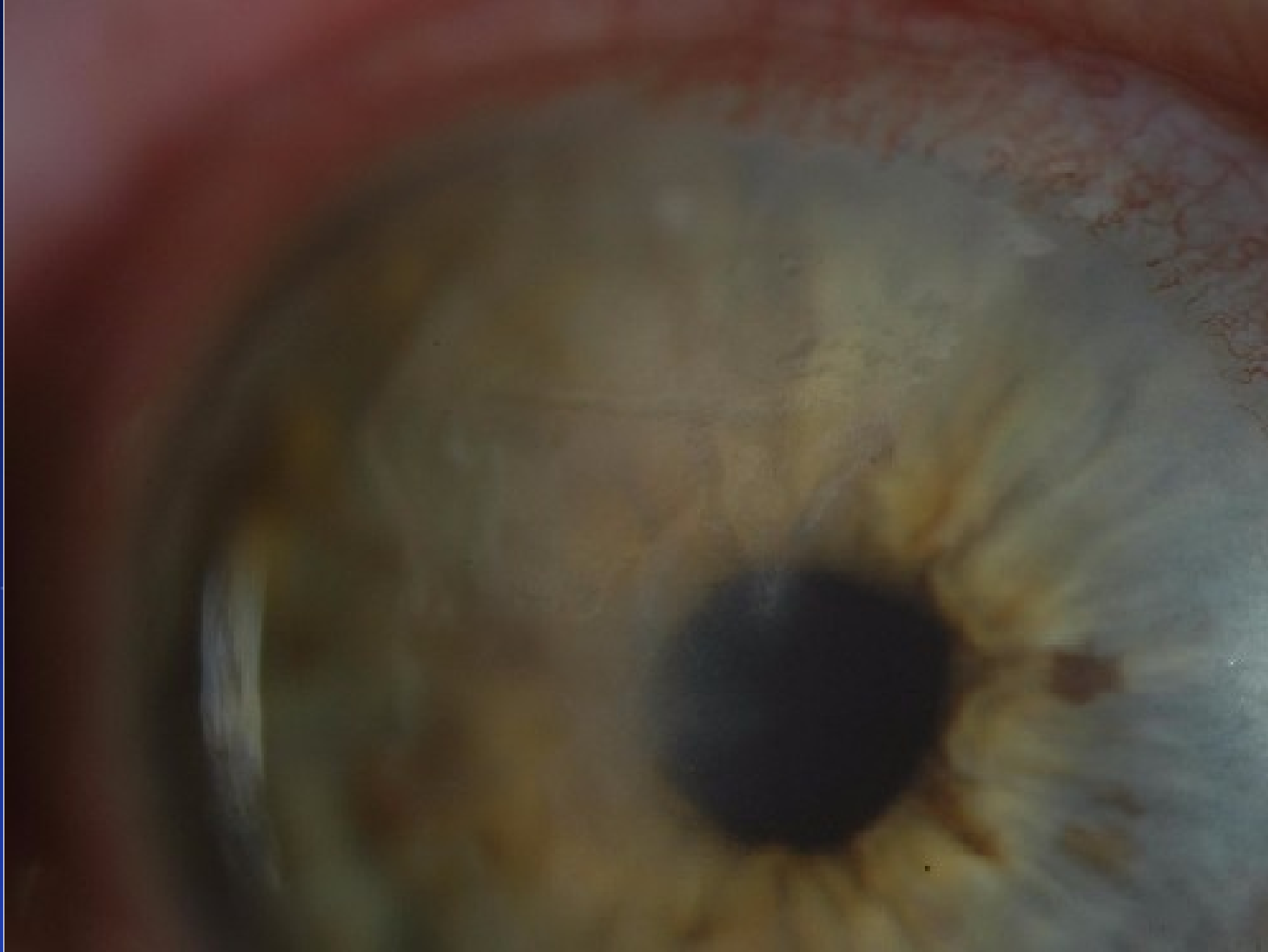Новосибирский филиал ФГБУ «МНТК «Микрохирургия глаза»  
им. акад. С.Н. Федорова» Министерства здравоохранения России



На фоне древовидного кератита



Новосибирский филиал ФГБУ «МНТК «Микрохирургия глаза»  
им. акад. С.Н. Федорова» Министерства здравоохранения России



Первичная герпетическая эрозия  
(сложно определить что первично герпес или эрозия)



# Терапия герпетических поражений

## ПРОТИВОВИРУСНАЯ

**Местно:** Зирган 5 раз в день 10 дней  
Ацикловир мазь (Зовиракс, Виролекс)  
5 раз в день – 5 – 10 дней

Индукторы ИФН

**Внутрь:** Ацикловир  
(Валтрекс, Зовиракс, Ацикловир)  
в таблетках 5 - 10 дней  
(суточная доза – 1000 мг)



# Постинфекционная эрозия



Новосибирский филиал ФГБУ «МНТК «Микрохирургия глаза»  
им. акад. С.Н. Федорова» Министерства здравоохранения России



# Терапия постинфекционных эрозий

- Антибактериальная, противовоспалительная терапия в зависимости от причины, приведшей к заболеванию
- Репаративная терапия (**Теалоз**) длительно
- Слезозаместители низкой вязкости, без консервантов длительно
- Иммунокоррекция после консультации иммунолога при необходимости





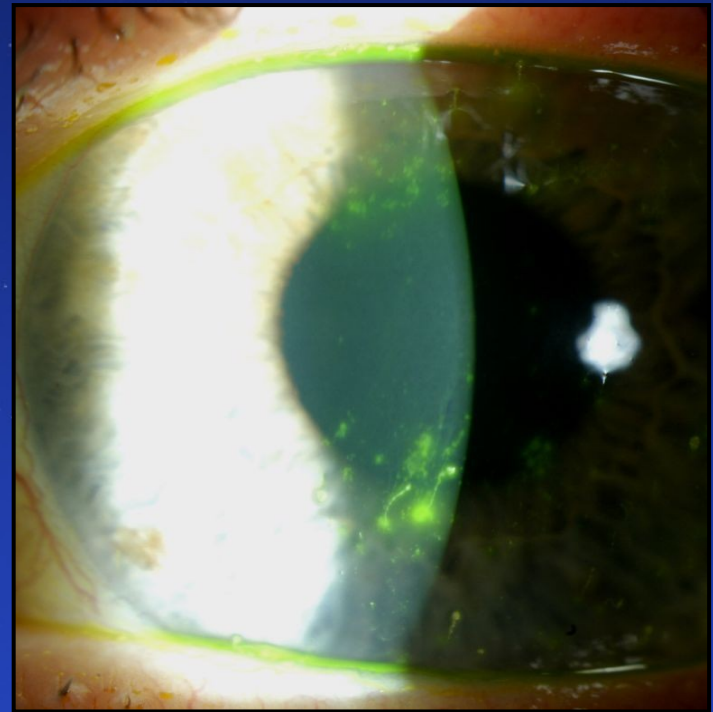
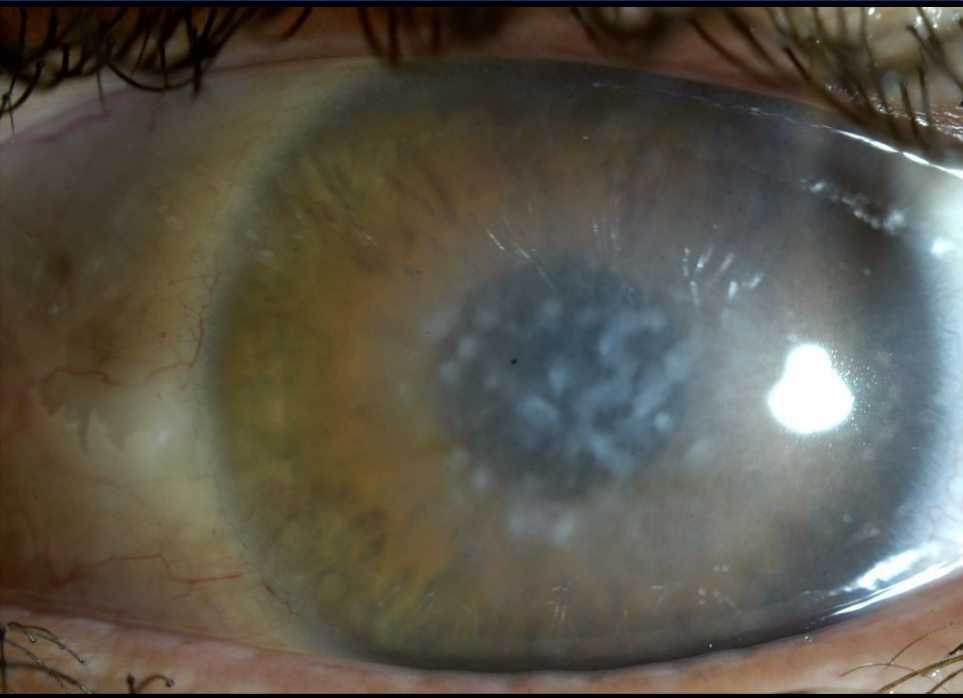# Дистрофическая эрозия



Новосибирский филиал ФГБУ «МНТК «Микрохирургия глаза»  
им. акад. С.Н. Федорова» Министерства здравоохранения России

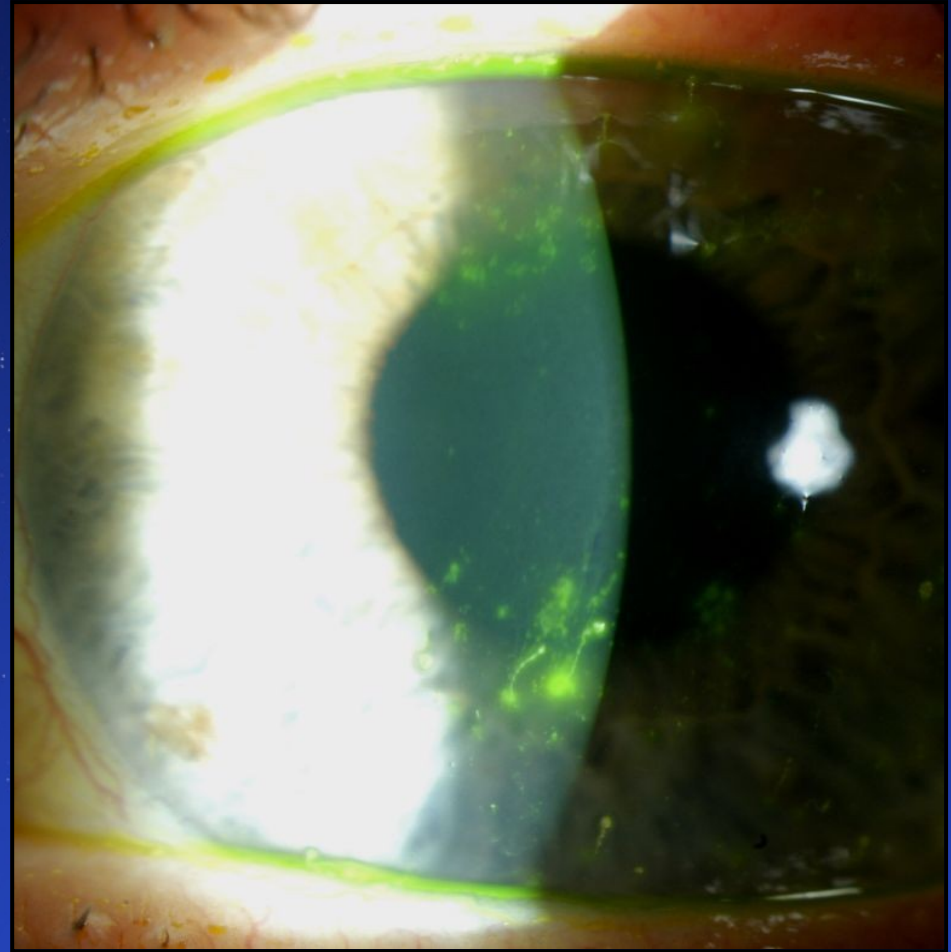
# Дистрофическая эрозия

- Возникает при дистрофиях роговицы, синдроме сухого глаза тяжелой степени



# Тяжелые клинические формы ССГ

Ксеротическая  
Эрозия роговицы



# Дистрофии роговицы

- Эпителиальные и субэпителиальные .
- Дистрофии Боуменово́й мембраны.
- Стромальные дистрофии.
- Дистрофии десцеметовой мембраны и эндотелия.





# Основные принципы терапии

**Контакт с пациентом**

**Противовоспалительная**

**(Офтан Дексаметазон разведение)**

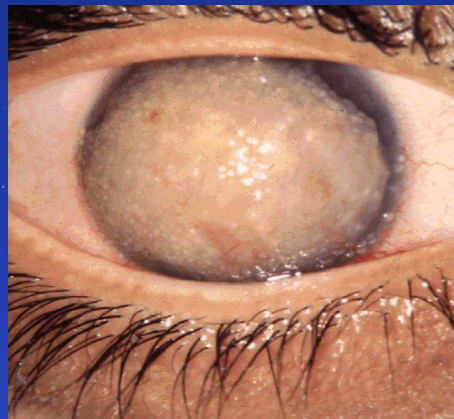
**Репаративная**

**Слезозаместители**



# Эпителиальные и субэпителиальные дистрофии

- Дистрофия базальной мембраны эпителия.
- Юношеская эпителиальная дистрофия Месмана.
- Эпителиальная дистрофия Лиша.
- Желатинозная каплевидная дистрофия.
- Субэпителиальная муцинозная дистрофия.



Желатинозная каплевидная дистрофия





# Общие признаки эпителиальных и субэпителиальных дистрофий

- Двусторонние симметричные изменения.
- Течение прогрессирующее.
- Часто роговичный синдром и рецидивирующие эрозии.

